

Sekretuar Otitis Media Patogenezinde Adenoid Mast Hücrelerinin Rolü

M. Faruk Oktay*, Müzeyyen Yıldırım*, Nihal Kılıncı*

ÖZET

Adenoid mast hücrelerinin sekretuar otitis media patogenezindeki olası rolünü araştırmaktır.

Dicle Üniversitesi Tıp Fakültesi KBB kliniğinde Ekim 2001- Nisan 2002 tarihleri arasında sekretuar otitis mediasi bulunan adenoid hipertrofi 25 hasta ile izole adenoid hipertrofisi tanısı almış 25 hasta çalışmaya dahil edildi. Tüm hastalara genel anestezi altında adenoidektomi uygulandı. Adenoid dokusu ışık mikroskobu altında incelenerek her hastada mast hücre sayısı hesaplandı. Mast hücre sayısı her iki grupta istatistiksel olarak karşılaştırıldı.

Sekretuar otitis medialı hastalarda mast hücre sayısı 4-84 arasında (median değer: 52) idi. Sekretuar otitis mediasi olmayan izole adenoid hipertrofi grubunda ise mast hücre sayısı 2-63 arasında (median değer: 23) ölçüldü. İki grup istatistiksel olarak karşılaştırıldığında (Mann-Withney U testi) sekretuar otitis medialı grupta mast hücre sayısının izole adenoid hipertrofi gruptan ileri derece anlamlı olarak fazla olduğu görüldü ($p<0.001$)

Adenoid dokusunda artmış olan mast hücrelerinin, sekretuar otitis media patogenezinde rol oynadığını düşünmekteyiz.

Anahtar Kelimeler: Mast Hücreleri, Adenoid Hipertrofi, Seröz Otitis Media

The Role of Adenoid Mast Cells in the Pathogenesis of Secretory Otitis Media

SUMMARY

To investigate the possible role of adenoid mast cells in the etiology of secretory otitis media.

Between 2001-2002, 25 patients with chronic adenoitis and chronic secretory otitis media and 25 patients with isolated adenoid hypertrophy were included to the study. Adenoidectomy performed to the all patients under general anesthesia. Adenoidectomy specimens were evaluated under the light microscopy and the number of mast cells were calculated for each patient. The number of mast cells were compared between two groups.

The number of mast cells were between 4-84 in the otitis media with effusion and adenoid hypertrophy group (median:52), however it was between 2-63 (median: 23) in the isolated adenoid hypertrophy group. When comparing the two groups using Mann-Withney U test, the number of mast cells found to be significantly higher in the chronic secretory otitis media group ($p<0.001$).

Based on our findings there is a relationship between increased adenoid mast cells and otitis media with effusion and these cells may have a possible role in the etiology of chronic secretory otitis media.

Key Words: Mast Cells, Chronic Adenoitis, Secretory Otitis Media

GİRİŞ

Sekretuar otitis media (SOM) akut enfeksiyon semptom ve bulguları olmaksızın orta kulakta sıvı birikmesidir (1). Sekretuar otitis media'nın etyolojisi tartışmalıdır.

Patogenezinde bir çok teori ileri sürülmüştür. Östaki tüp disfonksiyonu en önemli faktör olmakla birlikte üst solunum yolu enfeksiyonları, alerji gibi faktörlerle birlikte



multifaktöryel bir hastalık kabul edilir (2). Östaki tüp disfonksiyonu mekanik veya fonksiyonel obstrüksiyon şeklinde olup adenoidler hem fiziksel obstrüksiyon hem de lokal enflamatuvar reaksiyonlara neden olarak tuba östaki disfonksiyonunun oluşmasına katkıda bulunurlar (3). Adenoidektominin SOM tedavisindeki olumlu etkileri iyi bilinmekle birlikte adenoidlerin SOM oluşum sürecine olan etkileri tam olarak aydınlatılmamıştır (4).

Adenoid dokusundaki enflamatuvar hücreler ve mediyatörler için pek çok araştırma yapılmış, mast hücreleri ve histaminin enflamasyonda önemli rol oynadıkları ileri sürülmüştür (4-7). Mast hücreleri ayrıca alerjik hastalarda yoğun olarak incelenmiş olup alerjideki merkezi rolü iyi bilinmektedir. Mast hücrelerinin degranülasyonu sadece IgE ile olmayıp başka faktörlerin tetiklemesi ile de meydana gelebilmektedir (5).

Çalışmamızın amacı SOM'lu ve SOM'sız adenoid hipertrofi hastalarda adenoid mast hücrelerinin morfolojisini ve dağılımını inceleyerek adenoid mast hücrelerinin SOM patogeneziindeki olası rolünü araştırmaktır.

GEREÇ VE YÖNTEM

Dicle Üniversitesi Tıp Fakültesi KBB kliniğinde Ekim 2001- Nisan 2002 tarihleri arasında kronik effüzyonlu otitis media tanısı almış, yaş aralığı 4-10 olan 25 hasta ile izole adenoid hipertrofi tanısı almış yaş aralığı 3-11 olan 25 hasta çalışmaya dahil edildi.

Sekretuar otitis media tanısı hikaye, otoskopik bulgular, odiyometride iletim tipi işitme kaybı ve düz timpanogramlar ile kondu. Ayrıca cerrahi esnasında effüzyon doğrulandı. Kronik burun tıkanıklığı, horlama, hiponasalite ve bazı hastalarda obstrüktif sleep apneye yol açan adenoid büyümesi adenoid hipertrofi olarak değerlendirildi. Cerrahi öncesi hastalara lateral nazofarenks grafisi çekilerek ve ayna ile muayene edilerek adenoid büyümesi olduğu görüldü. Kulak muayenesi ve odyolojik bulgular normaldi. Ayrıca cerrahi esnasında tüm vakalarda endoskopik olarak da tanı doğrulandı. Alerjik rinit ve astım anamnezi olan hastalar çalışmaya dahil edilmedi. Enfeksiyon semptom ve bulgularının ön planda olup tonsillektomi uygulanan kronik tonsillit ve kronik adenotonsillitli hastalar değerlendirilmeye alınmadı.

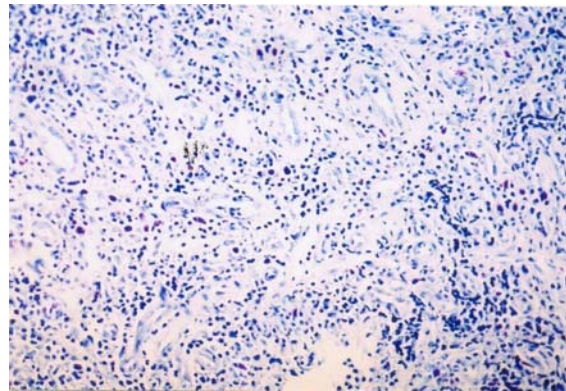
Tüm hastalara genel anestezi altında adenoidektomi uygulandı. Adenoid dokusu bir gün süre ile % 10'luk formaldehid solüsyonunda tespit edildi. Bunu izleyen günde mikroskopik inceleme için değişik bölgelerden 2 mm kalınlıkta biyopsi alındı. Alınan parçalar rutin takip işlemlerinden sonra parafin bloklara gömüldü. Bloklarından 4 µm kalınlığında hazırlanan kesitler % 1'lik toluidin blue ile boyanarak ışık mikroskopunda incelendi. Mast hücreleri ışık mikroskopunda 400 büyütmede epitel altında, damar içinde ve bağ dokusunda sayıldı. Bu bölgelerde 10 ayrı alanda sayılan mast hücrelerinin ortalaması alındı.

BULGULAR

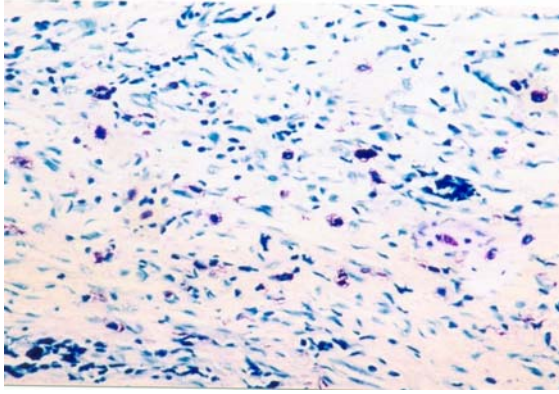
Her iki grupta nazal obstrüksiyon ve horlama yaygın şikayetlerdi. SOM'lu grupta işitme kaybı daha belirgindi. Otoskopik incelemede SOM'lu hastalarda toplam 50 kulağın 42 si opak ve retrakte idi. İzole adenoid hipertrofi hasta grubunda ise timpanik membranların tümünün translüsent ve mobil olduğu görüldü. Her iki grupta adenoidlerin büyümüş oldukları görüldü.

Saf ses odiyometrisi sonuçları SOM'lu grupta anormaldi. Saf ses eşik ortalaması 12 ile 47 dB arasında değişmekteydi. Timpanometri ile SOM'lu grubun tümünde Tip B timpanogram elde edildi. İzole kronik adenoditli grupta ise odiyometri ve timpanometri bulguları normal sınırlarda izlendi.

Her iki gruptaki adenoidektomi spesmenlerinin tümünde mast hücreleri saptandı. Mast hücrelerinin lokalizasyonu her iki grupta daha çok fibröz septada bulunan damarların etrafında idi. Subepitelyal alanda da daha az sayıda olmak üzere mast hücreleri mevcuttu (Resim 1 ve 2).



Resim 1. Adenoid lenfoid dokuda, damar kesitleri etrafında mast hücreleri (Toluidine blueX100).

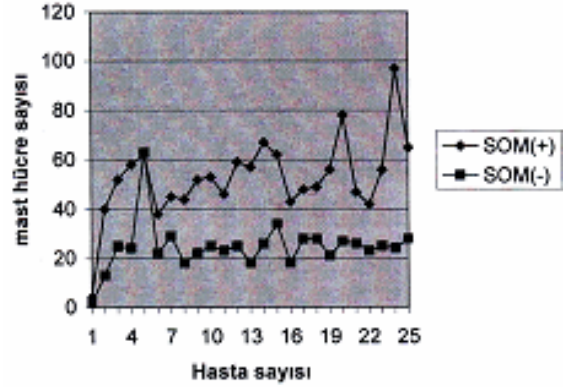


Resim 2. İleri büyütmede adenoid mukozada mast hücreleri (Toluidine blueX200).

SOM'lu hastalarda mast hücre sayısı 4-84 arasında (median değer: 52) idi. SOM'sı olmayan izole adenoid hipertrofi grubunda ise mast hücre sayısı 2- 63 arasında (median değer: 23) ölçüldü. İki grup Mann- Whitney U testi ile istatistiksel olarak karşılaştırıldığında SOM'lu grupta mast hücre sayısının izole adenoid hipertrofi gruptan ileri derece anlamlı olarak fazla olduğu görüldü ($p<0.001$) (Tablo1, grafik 1).

Tablo 1. SOM(+) ve SOM(-) hastalarda adenoid mast hücrelerinin dağılımı

SOM(+)	SOM(-)
4	2
40	13
52	25
58	24
62	63
38	22
45	29
44	18
52	22
53	25
46	23
59	25
57	18
67	26
62	34
43	18
48	28
49	28
56	21
78	27
47	26
42	23
56	25
97	24
65	28
Toplam: 1340	Toplam: 589



Grafik 1. SOM(+) ve SOM (-) adenoid hipertrofi hastalarda mast hücre sayısı

TARTIŞMA

Çoğu araştırmacı SOM'yı östaki tüp disfonksiyonunun bir sonucu olarak görmektedir (8). Adenoidin tubanın farengeal orifisine olan yakınlığı ve SOM'nun adenoidektomi ile iyileşmesi dolayısıyla adenoid ve SOM arasında bir sebep-sonuç ilişkisi kurulabilmektedir. Nazofarengeal bakteriyel flora ve viral üst solunum yolu enfeksiyonları intrensek mekanizmayla tuba östaki disfonksiyonuna neden olurlar (4).

Yapılan bazı çalışmalarda adenoid dokusunda artmış olan mast hücrelerinin, SOM patogenezinde rol oynadıkları ileri sürülmüştür (4, 9). Çalışmamızda da buna uygun olarak adenoid mast hücrelerinin SOM'lu hastalarda izole adenoid hipertrofi hastalardan daha fazla olduğunu bulduk. Mast hücrelerinin topografik dağılımı da önceki çalışmalara benzerlik göstermekteydi (4,9).

Mast hücreleri başta histamin olmak üzere kemotaktik ajanlar enflamatuvar ajanlar ve enflamasyon aktivatörleri salgırlar. Histaminin östaki tüp disfonksiyonuna yol açtığı deneysel olarak gösterilmiştir (10). Mast hücreleri histaminin yanısıra özellikle prostaglandin ve lökotrien gibi araziidonik asit metabolitlerini salgılayarak SOM patogenezinde rol oynarlar (11).

Mast hücresi degranülasyonuna neden olan en etkili faktör IgE aracılığı ile olan alerjik hastalıklardır. Oysa yapılan laboratuvar çalışmalarında alerji ve SOM arasında bir ilişki kurulamamıştır. SOM'lu hastalarda adenoid dokusundaki mast hücrelerinin artışı tam

olarak açıklanamamaktadır. Kronik üst solunum yolu enfeksiyonlarında mast hücre sayısının alerjiden bağımsız olarak arttığı bildirilmekle birlikte SOM'lu hastalarda kronik üst solunum yolu enfeksiyonu varlığı hakkında da yeterli kanıt yoktur (4). Çalışmamızda alerji semptomu veya anamnezi olan hastaları çalışma dışı tuttuğumuz için adenoid mast hücrelerindeki artışın ve mediatör salınımının alerjik reaksiyondan ziyade enfeksiyona bağlı reaksiyonlarla ilişkili olduğu varsayımına ulaştık. Yine de hipersensitivite (alerji) reaksiyonlarının mast hücrelerinden mediatör salınımında olası bir etkisi olabilir.

KAYNAKLAR

1. Gates GA. Acute otitis media and otitis media with effusion. In: Cummings CW, ed. Otolaryngology- Head And Neck Surgery. St. Louis, Mosby Year Book, 1993: 2808-2820.
2. Bluestone CD, Cantekin EI. Panel on experiences with testing eustachian tube function: current clinical methods, indications and interpretation of eustachian tube function tests. Ann Otol 1981; 90: 552-562.
3. Goycoolea MS, Hueb MM, Ruah C. Definitions and terminology. Otolaryngol Clin North Am 1991; 24: 757-761.
4. Berger G, Ophir D. Possible rol of adenoid mast cells in the pathogenesis of secretory otitis media. Ann Otol Rhinol Laryngol 1994; 103: 632-635.
5. Lee AD, Price J, Varley R. Mast cell ultrastructure in the adenoids of children with and without secretory otitis media. J Laryngol Otol 1994; 108: 1058-1063.

6. Palva T, Taskinen E, Lehtinen T. Mast cells and histamin in adenoid tissue and middle ear. Acta Otolaryngol (Stockh) 1991; 111: 349-353.

7. Brzezinska E, Pietrzak A. Tumor necrosis factor α (TNF- α) activates human adenoidal and cutaneous mast cells to histamine secretion. Immunology Letters 1997; 59: 139-143.

8. Henderson F, Collier A, Sanyal J. A longitudinal study of respiratory viruses and bacteria in the etiology of acute otitis media with effusion. New Eng J Med 1982; 306: 1377-1383.

9. Ulualp SO, Sahin D, Yılmaz N, Anadol V. Increased adenoid mast cells in patients with otitis media with effusion. Int J Pediatr Otorhinolaryngol 1999; 49: 107-114.

10. Dennis RG, Whitmire RN, Jackson RT. Action of inflammatory mediators on middle ear mucosa. A method for measuring permeability and swelling. Arch Otolaryngol 1976; 102: 402-404.

11. Jung KT. Prostaglandins, leukotriens and other arachidonic acid metaboites in the pathogenesis of otitis media. Laryngoscope 1988; 98: 980-993

Yazışma Adresi

Müzeyyen YILDIRIM

Dicle Üniversitesi Tıp Fak. KBB A.D., Diyarbakır

E-mail: muzeyyenyldrm@hotmail.com

