



Özgün Araştırma / Original Article

16 Yaş Altı Çocuklarda Akciğer Hidatik Kist Cerrahisi: Vaka Serisi

Ahmet Uluşan¹ , Mehmet Alper Hengirmen¹ , Maruf Şanlı¹ , Ahmet Feridun Işık¹ 

1 Gaziantep Üniversitesi Tıp Fakültesi Göğüs Cerrahisi BD, Gaziantep, Türkiye

Geliş: 15.08.2019; Revizyon: 18.12.2019; Kabul Tarihi: 07.01.2020

Öz

Amaç: Akciğer hidatik kistinin parankim koruyucu cerrahi yöntemleri ile tedavisinin hem çocuklarda hem de yetişkinlerde iyi bir tedavi seçeneği olduğu düşünülmektedir. Ancak bu dönemde yayınlanan, çok az sayıda pediatrik çalışma yapılmıştır. Amacımız, pediatrik hastalarda sonuçları gözden geçirmek ve parankim koruyucu yöntemlerin etkinliğini değerlendirmektir.

Yöntemler: Bu çalışmaya pulmoner hidatik kist nedeniyle 2008-2019 yılları arasında opere edilen, 16 yaş altı (ortalama yaşı $8.4 \pm 3,4$ yıl) olan 75 hasta dahil edildi.

Bulgular: Hastalardan akciğerin farklı bölgelerinde bulunan toplam 108 kist cerrahi olarak çıkarılmıştır. Hastaların ortalama kist boyutu $6,75 \pm 2,4$ cm'dir. 12 (%16) hastada dev kist tespit edildi. Ameliyat sonrası bir hastada kanama, diğer bir hastada bronkoplevral fistül görüldü. 4 hastada nüks görülürken, mortalite görülmedi.

Sonuç: Çocukluk çağındaki akciğerin yapısal özelliklerinden dolayı dev hidatik kistlerin oranı erişkinlerden fazladır. Bu durum hidatik kist cerrahisinde lobektomi gibi radikal yaklaşımları akla getirirse de parankim koruyucu yöntemlerinin etkili sonuçlar gösterdiğini ortaya koyduk.

Anahtar kelimeler: Çocuklar, hidatik kist, akciğer, cerrahi

DOI: 10.5798/dicletip.706104

Yazışma Adresi / Correspondence: Ahmet Uluşan, Üniversite Bulvarı 27310 Şehitkamil - Gaziantep, Türkiye e-mail: draulusan@gmail.com

Lung Hydatid Cyst Surgery in Children Under 16: Case Series

Abstract

Objective: It is considered that the treatment of pulmonary hydatid cyst by parenchymal protective surgery is a good treatment option in both children and adults. However, very few pediatric studies have been published during this period. Our aim is to review the results in pediatric patients and evaluate the effectiveness of parenchymal preservation methods.

Methods: In this study, 75 patients under 16 years of age (mean age 8.4 ± 3.4 years) operated between 2008-2019 for pulmonary hydatid cysts were included.

Results: A total of 108 cysts in different regions of the lung were surgically removed from the patients. The mean cyst size of the patients was 6.75 ± 2.4 cm. Giant cysts were detected in 12 (16%) patients. Hemorrhage in one patient and bronchopleural fistula in another patient occurred postoperatively. Four patients had recurrence but no mortality.

Conclusions: Due to the structural features of the lung in childhood, the rate of giant hydatid cysts is higher than in adults. Although this may suggest radical approaches such as lobectomy in hydatid cyst surgery, we have demonstrated that parenchymal preservation methods show effective results.

Keyword: Children, hydatid cyst, pulmonary, surgery.

GİRİŞ

Kist hidatik hastalığının en sık etkeni *Echinococcus Granulosus*'tur. Hayvancılığın yaygın olduğu bölgelerde daha çok olmak üzere dünyanın her yerinde görülebilir. En sık karaciğer ve akciğerde yerleşim gösteren önemli ölçüde bir sağlık sorunu ve ekonomik kayıplara neden olan paraziter bir hastalıktır^{1,2}. Bu kistler, akciğerin loblarında dev boyutlara ulaşabilirler: 10 cm çapından büyük hidatik kistleri dev hidatik kistleri olarak tanımlanmaktadır³. Bazı araştırmacılar dev kist hidatik hastalığının çocukluk çağında yetişkinlerden daha yaygın olduğunu göstermişlerdir^{4,5}. Bu durumun çocuklarda, yüksek akciğer genişleme yeteneği ve elastik yapısından kaynaklandığı düşünülmektedir⁵.

Akciğer kist hidatiklerin ana tedavisi cerrahidir⁶. Cerrahi tedavinin amacı, intraoperatif yayılmayı önlemek ve parazitin ortadan kaldırılmasını sağlamaktır. Kistotomi ve kapitonaj, akciğer dokusunu korudukları için en sık tercih edilen konservatif cerrahi yöntemlerdir⁷. Bununla birlikte, literatürde dev akciğer kist hidatik kistleri için yüksek lobektomi oranları da (%6,3-%54,5)

bildirilmiştir⁸. Kistik ekinokokkozisin tedavi seçenekleri arasında cerrahi rezeksiyon ve delinme-aspirasyon-enjeksiyon-yeniden solunum tekniği (PAIR) de yer almaktadır⁹. Yalnızca ilaçlarla tedavinin uzun vadeli etkinliği henüz belirlenememiştir ve bu yöntem genellikle ameliyat edilemeyen hastalar için tercih edilmektedir¹⁰.

Kistik ekinokokkozis hastalığında immün yanıtlar kantitatif olarak küçüktür. Bununla birlikte serolojik testler akciğerde diğer organlara göre daha yetersizdir. Bu nedenle rutin serolojik testler genellikle kullanılmaz. Negatif serolojik testler, genel olarak hidatik kisti ekarte ettirmez. Kistin sayısı ve büyüklüğü ile serolojik sonuçlar arasında korelasyon yoktur (fig 1-2)¹¹. Kist hidatik tanısı, radyolojik ve serolojik testlerin bir kombinasyonunu gerektirir. Göğüs radyografileri ve BT taramaları, pulmoner hidatik kistlerin tanısında etkin olarak kullanılmaktadır¹². Turna ve ark. yaptıkları çalışmada Kist hidatik tanısı için klinik, radyolojik ve serolojik incelemeler yapılmasına rağmen hastaların sadece %31'inde intraoperatif olarak tanı konulabileceğini belirtmişlerdir¹³.

Hidatik kist cerrahisinde kistotomi ve kapitonaj etkili yöntemlerdir. Özellikle çocuklarda ve genç erişkinlerde, akciğer rezeksiyonunun, karmaşık kistlerde bile kistin boyutuna bakılmaksızın rutin olarak yapılmaması gerektiğini belirtilmiştir [14]. Bu çalışmanın amacı, akciğer hidatik kistlerinin cerrahi tedavisinde kullanılan parankim koruyucu yöntemlerin, tedavideki sonuçlarını değerlendirmek ve tartışmaktır.

YÖNTEMLER

Bu çalışmada pulmoner hidatik kist nedeniyle 2008-2019 yılları arasında opere edilen 16 yaş altı hastalar retrospektif olarak değerlendirildi. Çalışmaya hidatik kisti olan 75 hasta dahil edildi. 50 hastaya tanısal amaçlı IHA (indirekt hemaglütinasyon) uygulanmıştır. Hastaların ve kistlerin özellikleri göğüs bilgisayarlı tomografi raporlarından, cerrahi notlardan ve patoloji sonuçlarından elde edildi.

Tüm hastalara posterolateral torakotomi yapıldı. Parankim koruyucu yöntemler (kistotomi – kapitonaj/wedge) tercih edildi ve gerekirse plevral kalınlaşma için dekortikasyon da yapıldı. Bir hastada kist kavitesinin abseleşmesi ve absenin alt lobu tamamen etkilemesi nedeniyle lobektomi uygulandı. İki hastada komplikasyon görüldüğü için rezeksiyon uygulandı. Tüm hastaların ebeveynleri protokol hakkında tam bilgi aldı ve bilgilendirilmiş bir onay formu imzaladı. Üniversite Tıp Fakültesi Etik Kurulu bu retrospektif çalışmayı onaylamıştır. (No:2019/264).

BULGULAR

Hastaların %70,66'sı (N = 53) erkek ve %29,33'ü (N = 22) kadındı. Ortalama yaş 8,4±3,4 yıl idi. IHA testi yapılan hastalardan 21 hastada (%42) hidatik kist pozitif, 29 hastada (%58) negatif olarak belirlenmiştir. Hastaların ortalama kist boyutu 6,75±2,4 cm (minimum: 2 cm ve maksimum: 15 cm) idi (birden fazla kist çıkartılan hastalarda çıkartılan en büyük kistin ölçüsü üzerinden hesaplanmıştır). Toplam dev kist sayısı 12 (%16) idi. Bu çalışmada 75 hastadan akciğerin farklı bölgelerinde bulunan toplam 108 kist cerrahi olarak çıkarılmıştır. Kistlerin lokalizasyonları 19 hastada sağ üst lobda, 4 hastada sağ orta lobda, 24 hastada sağ alt lobda, 20 hastada sol üst lobda ve 28 hastada sol alt lobda idi

(Tablo 1). 64 hastaya kistotomi + kapitonaj, 6 hastaya kistotomi + wedge, 4 hastaya kistotomi, ve 1 hastaya da lobektomi uygulandı. Ameliyat sonrası bir hastada kanama, bir hastada da kavite açılması (bronkoplevral fistül) gerçekleşmiş olup diğer 73 hastada hiçbir komplikasyon görülmemiştir. Komplikasyon gelişen hastaların birine sol üst, diğerine ise sağ alt lobektomi yapıldı. 4 hastada nüks görülürken (ort. 40 ay), mortalite görülmedi.

Tablo 1. Hidatik kist teşhisiyle opere edilen hastaların klinik özellikleri

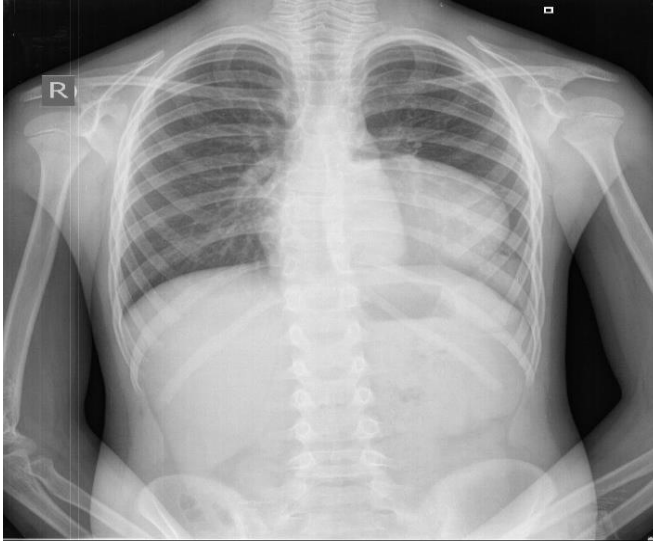
		n (%)	
Şikayet	Yok	1 (1,33%)	
	Öksürük	29 (38,6%)	
	Öksürük+Ateş	20 (26,6%)	
	Hemoptizi	11 (14,6%)	
	Baş ağrısı	2 (2,66%)	
	Göğüs ağrısı+Ateş	5 (6,66%)	
	Öksürük+Ekspektorasyon	2 (2,66%)	
	Yan ağrısı	5 (6,66%)	
Lokali- zasyon*	Sağ Akciğer	Üst lob	19 (20,0%)
		Orta lob	4 (5,3%)
		Alt lob	24 (25,2%)
	Sol Akciğer	Üst lob	20 (21,0%)
		Alt lob	28 (29,4%)
	Operasyon Tipi	Kistotomi + Kapitonaj	64 (85,3%)
Kistotomi + Wedge		6 (8,0%)	
Kistotomi		4 (5,3%)	
Lobektomi		1 (1,3%)	

*Akciğer hidatik kistinin çocuklardaki lobar dağılımı.

*(Birden fazla kistin aynı lobta olduğu durumda kist lokalizasyonu tek lob olarak kabul edilmiştir.)

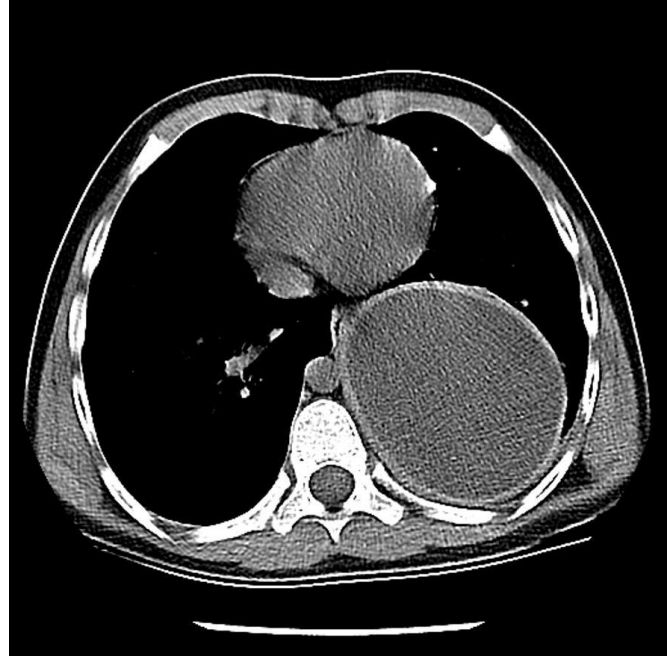
TARTIŞMA

Parankim koruyucu cerrahi (kistotomi + kapitonaj), akciğer hidatik kistlerinde en uygun ve tercih edilen tedavi yöntemidir. Özellikle endemik bölgelerde, hastalar her zaman parazitlerle tekrar karşılaşma ve enfekte olma riski taşır. Bu nedenle, endemik bölgelerde parankim kaybıyla sonuçlanan lobektomi ve pnömonektomi gibi yöntemlerden kaçınılmalıdır¹⁵. Bununla birlikte, literatürde akciğer hidatik kistlerinin cerrahi tedavisinde lobektomi için %0-%47,1 ve pnömonektomi için %0-11,4 olarak aşırı yüksek akciğer rezeksiyon oranları bildirilmiştir^{16,17}. Bazı yazarlar akciğer rezeksiyonu endikasyonu olarak, lobun %50'sinden fazlasında kistin işgali veya aynı lobda çoklu kistlerin varlığı olarak belirtmişlerdir (resim 1)^{18,19}.



Resim 1. Dev kist hidatiklerin akciğer grafisi

Bu endikasyonlar rezeksiyon oranlarını çok ciddi şekilde arttırmaktadır. Pediatrik hastalarda, akciğer loblarının boyutları yetişkinlerden daha küçüktür. Bir çocuğun 10 cm çapında bir kist anlamına gelen dev kist hidatik varsa, herhangi bir lobun %50'sinden fazlasını istila eder.



Resim 2. Dev kist hidatik BT görüntülemesi.

Çalışmamızda dev akciğer hidatik kistleri olan 12 pediatrik hasta değerlendirildi. Bu hastalardan 10 tanesine kistotomi-kapitonaj ve 2 tanesine de kistotomi-wedge uygulandı. Lobektomi uygulanmadı. Hidatik kist cerrahisi ile ilgili yapılan çalışmalarda çocukluk çağında lobektomi oranı %3-5 olarak bildirilmiştir^{5,20}. Lobektomi, akciğer dokusunun geri dönüşümsüz kaybı gerçekleştiği için tercih edilen bir durum değildir. Biz çocuklarda kist hidatik cerrahisinde sırasıyla en sık kistotomi-kapitonaj, kistotomi-wedge, sadece kistotomi ve ihtiyaç halinde de akciğer rezeksiyonu uyguluyoruz. Akciğer parankiminin en ince olduğu bölgeden iğne ile girilerek kist sıvısı boşaltıp, germinatif membran çıkartılır. Kavite içi bronş kaçakları tespit edildikten sonra bronş ağzları emilebilir sütürler ile kapatılır. Daha sonra boşluğun en derin bölümünden, her tabaka arasında yaklaşık 1 cm kalacak şekilde emilebilir sütürler ile kavite oblitere edilir. Kavite ağzı ise yine emilebilir sütürler ile veya wedge yapılarak kapatılmaktadır. Lobektominin sadece lobun kist tarafından istilasının oranına göre önerilmesi fikrine

katılmıyoruz. Aynı zamanda kistin enfekte olup olmadığı da önemlidir. Rezeksiyon tercihinin aynı lobda çıkartılamayacak sayıda çok kist olması da başka bir lobektomi endikasyonu olarak düşünüyoruz.

Perforasyon, akciğer hidatik kistlerinin en sık görülen komplikasyonudur. Literatürde perforasyon oranları %24,7-%61 olarak bildirilmiştir¹⁴. Kistin perforasyonu sonucu hemoptizi, pnömotoraks, hidropnömotoraks, ampiyem, plevral kalınlaşma, sekonder plevral hidatik kist ve parankim tahribatı görülebilir²¹. Bu nedenle, bazı yayınlar bu hastalarda dekortikasyon, segmentektomi, veya lobektomi gibi daha radikal cerrahi prosedürler önermektedir²². Bundan dolayı perfore kist hidatik olgularında rezeksiyon oranları (%0-%7), sağlam kistlere (%19 -%32) göre daha yüksektir²². Yekeler ve ark. dev kist hidatik nedeniyle lobektomi yapılan 8 pediatrik olgu bildirmiştir¹⁴. Başka bir çalışmada, Topcu ve ark.¹⁴, tercih ettikleri yöntemin bronşektazi varlığında bile kistotomi ve kapitonaj olduğunu bildirmiştir. Özellikle çocuklarda ve genç erişkinlerde, akciğer rezeksiyonunun, karmaşık kistlerde bile kistin boyutuna bakılmaksızın rutin olarak yapılmaması gerektiği belirtilmektedir^{14,23}. Biz de çocuklarda akciğerin yüksek iyileşme kapasitesi nedeniyle bu görüşü desteklemekteyiz.

Çocuklardaki yüksek akciğer genişleme yeteneği ve iyileştirme kapasitesi nedeniyle kistler çocuklarda yetişkinlerden daha büyük olma eğilimindedir^{5,20}. Ayrıca eşlik eden hepatik kistlerin sıklığı yetişkinlerle kıyaslandığında çocuklarda daha azdır⁵. Hidatik kist özellikle sağ akciğer alt loba daha fazla yerleşir¹⁴. Bizim çalışmamızda ise 28 hastada sol alt lobda ve 24 hastada sağ alt lobda yerleşim gösterdiğini bulduk.

Pulmoner sistem, yaşla birlikte mekanik fonksiyonlarda ilerleyen değişiklikler geçirir ve elastik özelliği azalır²⁴. Doku esnekliğinin azalması akciğerin mekanik direncini arttırarak

ilerleyen yaş ile birlikte seyreden çeşitli akciğer hastalıklarına zemin oluşturur²⁴. Bu nedenle yetişkinlerle kıyaslandığında çocuk akciğerinde çevresel genişleme gösteren bir kiste akciğerin karşı fiziki direnci daha az olacaktır. Bu durum dikkate alındığında çocuklarda hidatik kistler yetişkinlerden daha büyük olma eğilimindedir. Bu nedenle çocuklarda dev hidatik kist oranının yüksek olmasının bu durumdan kaynaklandığını düşünmekteyiz.

Literatürdeki verilere göre kist hidatik için opere edilen hastalarda postoperatif komplikasyon oranları; yara yeri enfeksiyonu %19,4, pnömoni %11,1, atelektazi %8,3, ampiyem %8,3, uzamış hava kaçağı %5,5, revizyon gerektiren drenaj %5,5 ve aseptik boşluk %5,5 olarak bildirilmiştir¹⁴. Çalışmamızda görülen postoperatif komplikasyon bir hastada kanama, bir hastada da bronkoplevral fistül idi. Postoperatif komplikasyonları ile karşılaştırıldığında komplikasyon oranlarımız çok yüksek değildir. Geneli dikkate alındığında 2 hastada komplikasyon görülmüştür. Bu bize pediatrik yaş grubundaki akciğerin iyileşme potansiyelinin çok yüksek olduğunu göstermektedir. Hidatik kist cerrahisi sonrası nüks oranının %0-5 olguda bildirilmiştir^{4,5}. Bizim çalışmamızda 4 (%5,33) hastada nüks tespit edilmiştir. Bu hastalar nüks yeri eski yer ile aynı idi ve tekrar ameliyat edildi.

Hidatik kist hastalığında immün yanıtlar kantitatif olarak düşüktür Bu nedenle rutin serolojik testler genellikle yetersizdir ve tedavi takibinde kullanılabilir. Serolojik testlerde yalancı pozitif ve negatif sonuçları etkileyen birçok faktör vardır. Bunlardan birincisi laboratuvarlarda standardizasyonun olmaması, ikincisi antijen izolasyon ve saflaştırmada kullanılan farklı metotlardır. Negatif serolojik testler, genel olarak hidatik kisti ekarte ettirmez. Kistin sayısı ve büyüklüğü ile serolojik sonuçlar arasında korelasyon yoktur¹¹. Karaciğer hidatik kistlerinde antikör yanıtı

akciğer kistlerine göre daha belirgindir. Bütün olarak ele alındığında karaciğer kistlerine %85-95, akciğer kistlerine ise %65 pozitif seroloji eşlik eder. Organ ayırımı yapmaksızın intakt, kalsifiye veya canlı olmayan kistlerde pozitiflik nispeten daha azdır²⁵. Çocuklar ve hamile kadınlarda da diğer popülasyona göre daha sık negatif seroloji saptanır²⁶. Her ne kadar hidatik kist tanısı klinik bulgular ve başta ultrasonografi olmak üzere radyolojik çalışmalar ile konulsa da şüpheli vakalarda bulguları desteklemek amaçlı serolojik testlerden de faydalanılmaktadır²⁷. Kist hidatik tanısında laboratuvar testleri uzun yıllardır kullanılmaktadır. Geleneksel olarak indirekt hemaglutinasyon ve lateks aglutinasyon testleri kullanılmakla beraber son yıllarda ELİSA IgM ve IgG, indirekt floresan analiz testi, immün elektroforez ve Western Blot testleri de kullanılmaya başlanmıştır²⁸. Bizim çalışmamız retrospektif olduğu için çalışmanın yapıldığı bu sağlık merkezinde serolojik olarak IHA testi kullanılmaktadır. IHA testi uygulanan hastaların %42'sinde pozitif sonuç bulundu. Yapılan çalışmalarda IHA serolojik testinin duyarlılığı %50-70 olarak bildirilmiştir²⁶.

Kist hidatik akciğere %30-40 oranında ve özellikle sağ akciğer alt loba daha fazla yerleşir¹⁴. Akciğer kist hidatiği olgularının çoğunda klinik bulgular lezyonun çevreye yaptığı baskıya bağlı ortaya çıkarken, hastalar nadiren de olsa bronş içerisine rüptür nedeniyle hemoptizi veya hemoptizi olmaksızın öksürük şikayeti ile başvurabilirler²⁹. Kistin plevra içine rüptüre olduğu durumlarda hidropnömotoraks, anaflaktik şok, dispne ve kistin enfekte olduğunun belirtisi olarak ateş eşlik edebilir³⁰. Özellikle kist hidatik hastalığının endemik olduğu bölgelerde soliter pulmoner lezyon tesbit edilen olgularda aglütinasyon testi pozitif bulunmasa da kist hidatik olasılığı akılda tutulmalıdır³¹. Serolojik testler tanıda fazla güvenilir olamamasına rağmen takip sırasında

nükslerin değerlendirilmesi açısından yarar sağlamaktadır^{14,32}.

Kist hidatik tedavisinde antihelmitik (Albendazol) ilaç kullanımı kabul gören bir tedavi seçeneği olmasına rağmen pulmoner kist hidatik olgularda öncelikle cerrahi tedavi önerilmektedir³³. Cerrahi tedavide en ideal cerrahi teknik konusu halen tartışmalıdır. Fakat çocuklardaki kist hidatik tedavisinde kistotomi ve kapitonaj gibi parankim koruyucu cerrahi teknik önerilmektedir^{14,31}. Kistlerin rüptüre olma riskini arttırdığı için preoperatif albendazol tedavisi önermiyoruz ve postoperatif tüm hastalara Albendazol tedavisi (10-15 mg/kg/gün 2-6 ay) öneriyoruz.

Sonuç olarak akciğer dokusunun elastikiyetinin çocuklarda erişkinlerden daha fazla olması nedeniyle kistlerin daha büyük olma eğilimine yol açtığını düşünmekteyiz. Büyüklüğünden bağımsız olarak, kistler genellikle akciğer rezeksiyonu olmadan cerrahi olarak tedavi edilebilir ve kist büyüklüğünün operasyon sonrası sonuçları etkilemediği görülmüştür.

Çalışma 25-28 Nisan 2019 tarihinde Antalya'da düzenlenen 10. Ulusal Göğüs Cerrahisi Kongresi'nde sözlü bir sunum olarak sunulmuştur.

Etik Kurul Kararı: Üniversite Tıp Fakültesi Etik Kurulu bu retrospektif çalışmayı onaylamıştır. (No:2019/ 264).

Çıkar Çatışması Beyanı: Yazarlar çıkar çatışması olmadığını bildirmişlerdir.

Finansal Destek: Bu çalışma her hangi bir fon tarafından desteklenmemiştir.

Declaration of Conflicting Interests: The authors declare that they have no conflict of interest.

Financial Disclosure: No financial support was received.

KAYNAKLAR

1. Metin B, Dumanlı A, Arıbaş ET. Mediasteninin ve Akciğerin Paraziter Hastalıkları. *Türkiye Klinikleri J Thor Surg-Special Topics* 2016; 7: 46-54.
2. Metin B, Arıbaş OK, Dumanlı A, et al. Comparison of Pulmonary Hydatid Cysts between Men and Women. *Kuwait Medical Journal* 2016; 48: 312-6.
3. Halezeroglu S, Celik M, Uysal A, et al. Giant hydatid cysts of the lung. *J Thorac Cardiovasc Surg* 1997; 113: 712-7.
4. Dincer SI, Demir A, Sayar A, et al. Surgical treatment of pulmonary hydatid disease: a comparison of children and adults. *J Pediatr Surg* 2006; 41: 1230-6.
5. Kanat F, Turk E, Arıbaş OK. Comparison of pulmonary hydatid cysts in children and adults. *ANZ J Surg* 2004; 74: 885-9.
6. Erdogan A, Ayten A, Demircan A. Methods of surgical therapy in pulmonary hydatid disease: is capitonnage advantageous? *ANZ J Surg* 2005; 75: 992-6.
7. Yalcinkaya I, Er M, Ozbay B, Ugras S. Surgical treatment of hydatid cyst of the lung: review of 30 cases. *Eur Respir J* 1999; 13: 441-4.
8. Redel BK, Brown AN, Spate LD, et al. Glycolysis in preimplantation development is partially controlled by the Warburg Effect. *Mol Reprod Dev* 2012; 79: 262-71.
9. Ustunsoz B, Akhan O, Kamiloglu MA, et al. Percutaneous treatment of hydatid cysts of the liver: long-term results. *AJR Am J Roentgenol* 1999; 172: 91-6.
10. Ayles HM, Corbett EL, Taylor I, et al. A combined medical and surgical approach to hydatid disease: 12 years' experience at the Hospital for Tropical Diseases, London. *Ann R Coll Surg Engl* 2002; 84: 100-5.
11. Zarzosa MP, Domingo AO, Gutiérrez P, et al. Evaluation of six serological tests in diagnosis and postoperative control of pulmonary hydatid disease patients. *Diagnostic microbiology and infectious disease* 1999; 35: 255-62.
12. Babba H, Messedi A, Masmoudi S, et al. Diagnosis of human hydatidosis: comparison between imagery and six serologic techniques. *Am J Trop Med Hyg.* 1994; 50: 64-8.
13. Turna A, Yılmaz MA, Hacıbrahimoglu G, Kutlu CA, Bedirhan MA. Surgical treatment of pulmonary hydatid cysts: is capitonnage necessary? *Ann Thorac Surg* 2002; 74: 191-5.
14. Topcu S, Kurul IC, Tastepe I, et al. Surgical treatment of pulmonary hydatid cysts in children. *J Thorac Cardiovasc Surg* 2000; 120: 1097-101.
15. Kuzucu A, Soysal O, Ozgel M, Yologlu S. Complicated hydatid cysts of the lung: clinical and therapeutic issues. *Ann Thorac Surg* 2004; 77: 1200-4.
16. Burgos R, Varela A, Castedo E, et al. Pulmonary hydatidosis: surgical treatment and follow-up of 240 cases. *Eur J Cardiothorac Surg* 1999; 16: 628-34.
17. Arroud M, Afifi MA, El Ghazi K, Nejjari C, Bouabdallah Y. Lung hydatid cysts in children: comparison study between giant and non-giant cysts. *Pediatr Surg Int* 2009; 25: 37-40.
18. Vasquez JC, Montesinos E, Peralta J, et al. Need for lung resection in patients with intact or ruptured hydatid cysts. *Thorac Cardiovasc Surg* 2009; 57: 295-302.
19. Hasdiraz L, Onal O, Oguzkaya F. Bilateral staged thoracotomy for multiple lung hydatidosis. *J Cardiothorac Surg* 2013; 8: 121.
20. Usluer O, Ceylan KC, Kaya S, Sevinc S, Gursoy S. Surgical management of pulmonary hydatid cysts: is size an important prognostic indicator? *Tex Heart Inst J* 2010; 37: 429-34.
21. Kiral H, Evman S, Tezel C, et al. Pulmonary resection in the treatment of life-threatening

hemoptysis. *Ann Thorac Cardiovasc Surg* 2015; 21: 125-31.

22. Fındık G, Aydoğdu K, Hazer S, et al. The management of postoperative complications in childhood pulmonary hydatid cysts. *Turkish J Thorac Cardiovasc Surg* 2012; 20: 850-6.

23. Balci AE, Eren N, Eren S, Ulku R. Ruptured hydatid cysts of the lung in children: clinical review and results of surgery. *Ann Thorac Surg* 2002; 74: 889-92.

24. Sherratt MJ. Tissue elasticity and the ageing elastic fibre. *Age* 2009; 31: 305-25.

25. Biava M, Dao A, Fortier B. Laboratory diagnosis of cystic hydatid disease. *World journal of surgery* 2001; 25: 10-4.

26. Rawat S, Kumar R, Raja J, Singh RS, Thingnam SKS. Pulmonary hydatid cyst: Review of literature. *J Family Med Prim Care* 2019; 8: 2774-8.

27. Uysal A, Gürüz Y, Köktürk O, Yüksel M, Çağırıcı U, Topçu S. Türk Toraks Derneği Paraziter Akciğer Hastalıkları Tanı ve Tedavi Uzlaş Raporu. *Turkish Thoracic Journal* 2009; 10.

28. Akısu Ç, Delibaş Bayram S, Yuncu G, Aksoy Ü, Özkoç S, Biçmen C. Akciğer hidatidozunun

tanısında IHA, ELISA ve Western Blot testlerinin değerlendirilmesi. *Tüberküloz ve Toraks Dergisi* 2005; 53: 156-60.

29. Anadol D, Göçmen A, Kiper N, Özçelik U. Hydatid disease in childhood: a retrospective analysis of 376 cases. *Pediatric pulmonology* 1998; 26: 190-6.

30. Ekingen G, Tuzlacı A, Güvenç H. Thoracoscopic Surgery in The Management Of Pedatric Pulmonary Hydatid Cyst. *Turk Gogus Kalp Dama* 2005; 13: 062-4.

31. Çelik M, Senol C, Keles M, et al. Surgical treatment of pulmonary hydatid disease in children: report of 122 cases. *J Pediatr Surg* 2000; 35: 1710-3.

32. Erdem CZ, Erdem LO. Radiological characteristics of pulmonary hydatid disease in children: less common radiological appearances. *European journal of radiology* 2003; 45: 123-8.

33. Şenyüz OF, Yeşildag E, Celayir S. Albendazole therapy in the treatment of hydatid liver disease. *Surgery today* 2001; 31: 487-91.